

# Mis casos clínicos de Especialidades Odontológicas

## COORDINADORES

Carlo Eduardo Medina Solís (UAEH)

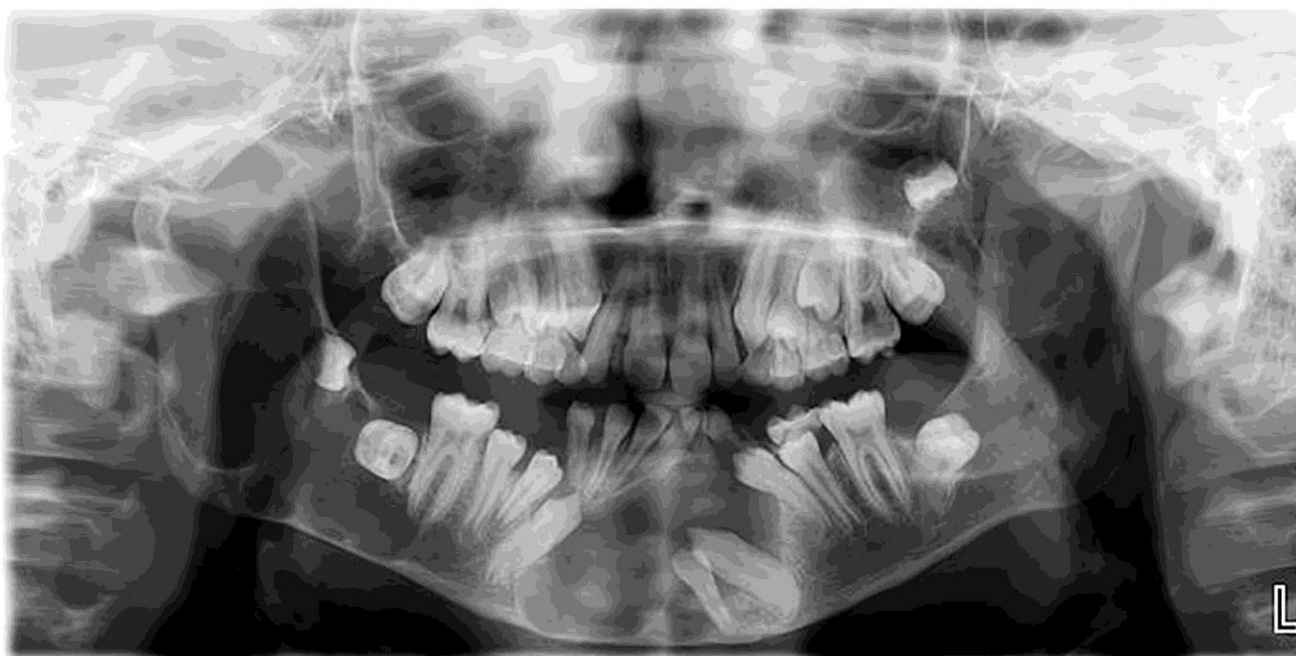Juan Fernando Casanova Rosado (UAC)

Edith Lara Carrillo (UAEM)

Mirna Minaya Sánchez (UAC)

Rogelio José Scougall Vilchis (UAEM)

RED DE INVESTIGACION EN ESTOMATOLOGÍA  
UAEM - UAC - UAEH - U de G



2019

ISBN: 978-607-8444-47-2



# Mis casos clínicos de Especialidades Odontológicas

## COORDINADORES

Carlo Eduardo Medina Solís  
Juan Fernando Casanova Rosado  
Edith Lara Carrillo  
Mirna Minaya Sánchez  
Rogelio José Scougall Vilchis

---

Editor de idioma inglés  
Mtra. Claudia García Chavez

ISBN: 978-607-8444-47-2

San Francisco de Campeche, enero de 2019.

**Primera Edición:**

**Sobre la presente edición  
Universidad Autónoma de Campeche  
Facultad de Odontología  
Av. Agustín Melgar s/n  
Entre Juan de la Barrera y Calle 20  
Colonia Buenavista  
CP. 24039  
1a. Edición  
Enero de 2019  
ISBN: 978-607-8444-47-2  
Revisado por pares.**

**Los comentarios, interpretaciones y conclusiones de este libro son responsabilidad exclusiva de los autores y no necesariamente reflejan el punto de vista del editor.**



Mis Casos Clínicos en Odontología II by Universidad Autónoma de Campeche is licensed under a [Creative Commons Reconocimiento-NoComercial 4.0 Internacional License](https://creativecommons.org/licenses/by-nc/4.0/).



## **DIRECTORIO**

---

**Dra. Cindy Saravia Lopez**  
**Rectora**

**Mtro. Fernando Medina Blum**  
**Secretario General**

**Dr. Benjamin Otto Ortega Morales**  
**Director General de Estudios de Posgrado e Investigación**

**M en C. Juan Oliva Luna**  
**Director de la Facultad de Odontología**

**Lic. Manuel Sarmiento Morales.**  
**Secretario del Consejo Editorial**

# CONTENIDO

	Pag.
<b>Capítulo 1.</b> <b>Reimplante tardío de diente avulsionado: reporte de un caso clínico.</b> Vicente Rueda-Ibarra, Brissa Itzel Jiménez-Valdés, José Trinidad Atenogenes-Bernal, Carlo Eduardo Medina-Solís, Ulises Velázquez-Enriquez, Alejandro José Casanova-Rosado, Sandra Aremi López-Gómez.	1
<b>Capítulo 2.</b> <b>Reimplantación dentaria intencional con la utilización de injerto óseo y plasma rico en plaquetas (PRP): reporte de un caso clínico.</b> Yannette Concesa-Velázquez-Jiménez, María Elena Martínez-Linares, Rubén Fernández-Tamayo, Olivia Marín-Santillán, María Fernanda Yáñez-Acosta.	10
<b>Capítulo 3.</b> <b>Uso de ortopantomografía y tomografía de haz cónico (cone-beam) para el diagnóstico del Síndrome de Gorlin-Goltz: reporte de un caso clínico.</b> Lilia Elizabeth Ruiz-Licona, Verónica Azucena Díaz-Montiel, Julián González-García, Antonio Santiago-Rico, Sara Celina Conde-Pérez, Juan Fernando Casanova-Rosado, Carlo Eduardo Medina-Solís.	18
<b>Capítulo 4.</b> <b>Manifestaciones orales y consideraciones clínico-patológicas de la paracoccidiodomicosis: reporte de un caso clínico.</b> Ana Guadalupe Gama-Cuellar, Thaís Helena da Motta Conceição, Rogério da Silva Jorge, Fernanda Viviane Mariano, Rogério Oliveira Gondak.	30
<b>Capítulo 5.</b> <b>Tratamiento de ortodoncia en paciente adulto con secuelas de labio y paladar hendido: reporte de un caso clínico.</b> Efigenia Moreno-Terrazas, María Aidé Medina-Ojeda, María de Lourdes Verdugo-Barraza, Ana Karen Salazar-de Santiago, Rosa Alicia García-Jau.	38
<b>Capítulo 6.</b> <b>Sialolito submandibular gigante: reporte de un caso clínico.</b> Antonio Hernández-Morales, Blanca Silvia González-López, Rogelio José Scougall-Vilchis, Edith Lara-Carrillo, Víctor Hugo Toral-Rizo.	46
<b>Capítulo 7.</b> <b>Manifestaciones orales de la Diabetes Mellitus: reporte de un caso clínico.</b> Lucero Delgado-Alfaro, Martín Daniel Nieves-Juárez, María Fernanda Yáñez-Acosta, Yannette Concesa Velázquez-Jiménez, Horacio Nario-Venegas.	54

---

<b>Capítulo 8.</b> <b>Tratamiento ortopédico en dentición mixta y permanente con Sistema Trainer™ en población mexicana: reporte de dos casos clínicos.</b> María Leticia Badillo-Sánchez, Thalía Daniela Vargas-Reyes, Graciela Zambrano-Galván, Francisco Germán Villanueva-Sánchez.	59
<b>Capítulo 9.</b> <b>Tratamiento quirúrgico de hiperplasia fibrosa inflamatoria o épulis fisurado: reporte de un caso clínico.</b> Efigenia Moreno-Terrazas, Guadalupe Javier Sánchez-Cuevas, Dalia Adilene Galindo-Reyes, Daniel Lizárraga-Rodríguez, Juan José Villalobos-Rodelo.	66
<b>Capítulo 10.</b> <b>Disminución del perfil labial dentofacial mediante tratamiento ortodóncico y extracciones de premolares: reporte de un caso clínico.</b> Guillermo Pérez-Sánchez, Víctor Hugo Toral-Rizo, Pierre González-Díaz, Rogelio José Scougall-Vilchis, Ulises Velázquez-Enríquez.	74
<b>Capítulo 11.</b> <b>Tratamiento ortodóncico con extracción de cuatro primeros molares con caries y restauraciones extensas: reporte de un caso clínico.</b> Guillermo Pérez-Sánchez, Víctor Hugo Toral-Rizo, Pierre González-Díaz, Antonio Hernández-Morales, Edith Lara-Carrillo.	84
<b>Capítulo 12.</b> <b>Modificación de un aparato de expansión fija para la tracción parcial de un incisivo central superior retenido: reporte de un caso clínico.</b> Berenice Cruz-Vega, Edith Lara-Carrillo, Toshio Kubodera-Ito, Claudia Centeno-Pedraza, Juan Fernando Casanova-Rosado, Carlo Eduardo Medina-Solís.	94
<b>Capítulo 13.</b> <b>Seguimiento ortopédico en paciente Clase II esquelético: reporte de un caso clínico.</b> Carlos Francisco Cortés-Anzures, Claudia Centeno-Pedraza, Toshio Kubodera-Ito, Rogelio José Scougall-Vilchis.	103
<b>Capítulo 14.</b> <b>Pérdida prematura de dientes primarios debido a caries y su rehabilitación: reporte de un caso clínico.</b> Elda Paola Jiménez-Ángeles, Sara Celina Conde-Pérez, Carlo Eduardo Medina-Solís, Verónica Azucena Díaz-Montiel, Martha Mendoza-Rodríguez, Juan Fernando Casanova-Rosado.	113
<b>Capítulo 15.</b> <b>Injerto autólogo en bloque como alternativa de tratamiento de un colapso anterior previo a la colocación de un implante: reporte de un caso clínico.</b> Damaris Guzmán-Cruz, Rubén Castillo-Bolio, Eugenia Rodríguez-Solís, Eduardo Almígar Sauri-Esquivel.	122

---

---

**Capítulo 16.****Rehabilitación periodontal quirúrgica en un paciente con pérdida de dimensión vertical por desgaste patológico: reporte de un caso clínico.**

Josué Esparza-Gustavo, José de Jesús Navarrete-Hernández, Horacio Islas-Granillo, Rubén de la Rosa-Santillana, Mirna Minaya-Sánchez, Juan Fernando Casanova-Rosado, Carlo Eduardo Medina-Solís. 133

---

**Capítulo 17.****Técnica de túnel en el tratamiento de múltiples recesiones gingivales: reporte de un caso clínico.**

Carlos Lara-Pastrana, Gonzalo Navarrete-Rosel, Bertha Arely Carrillo-Ávila. 141

---

**Capítulo 18.****Manejo endodóntico y quirúrgico de órganos dentarios asociados a odontoma compuesto: reporte de un caso clínico.**

Citlali Santiago-Montealegre, Gerardo Guadarrama-Alvarez, Brissa Itzel Jiménez-Valdés, Ulises Velazquez-Enriquez, Víctor Hugo Toral-Rizo. 150

---

### Reimplantación dentaria intencional con la utilización de injerto óseo y plasma rico en plaquetas (PRP): reporte de un caso clínico.

Yannette Concesa-Velázquez-Jiménez,<sup>1</sup> María Elena Martínez-Linares,<sup>2</sup> Rubén Fernández-Tamayo,<sup>3</sup> Olivia Marín-Santillán,<sup>4</sup> María Fernanda Yáñez-Acosta.<sup>5</sup>

<sup>1</sup>Técnico Académico. Licenciatura en Cirujano Dentista. Centro Universitario de los Altos, Universidad de Guadalajara. Tepatitlán de Morelos, México. <sup>2</sup>Docente. Facultad de Estomatología de la Benemérita Universidad Autónoma de Puebla. Puebla de Zaragoza, México. <sup>3</sup>Departamento de Cirugía Maxilofacial del Hospital Universitario de Puebla. Puebla de Zaragoza, México. <sup>4</sup>Profesor-Investigador. Facultad de Estomatología de la Benemérita Universidad Autónoma de Puebla. <sup>5</sup>Profesor-Investigador. Centro Universitario de los Altos, Universidad de Guadalajara. Tepatitlán de Morelos, México.

#### Correspondencia

María Fernanda Yáñez-Acosta  
fernanda\_yanez@hotmail.com

#### Como citar:

Velázquez-Jiménez YC, Martínez-Linares ME, Fernández-Tamayo R, Marín-Santillán O, Yáñez-Acosta MF. Reimplantación dentaria intencional con la utilización de injerto óseo y plasma rico en plaquetas (PRP): reporte de un caso clínico. En: Medina-Solís CE, Casanova-Rosado JF, Lara-Carrillo E, Minaya-Sánchez M, Scougall-Vilchis RJ, Coordinadores. Mis casos clínicos de especialidades odontológicas. Campeche: Universidad Autónoma de Campeche; 2019. p. 10-17. ISBN: 978-607-8444-47-2

---

#### Resumen

**Introducción:** La combinación de PRP y el hueso mineral poroso de bovino han mostrado ser un efectivo promotor de regeneraciones periodontales en defectos intraóseos. **Presentación del caso:** Paciente femenina de 10 años de edad con impactación horizontal del incisivo central y lateral izquierdo permanentes, se le realiza la extracción de los dientes 61 y 62 y se lleva a cabo la reimplantación de ambos incisivos; se coloca injerto óseo y Plasma Rico en Plaquetas. Se utilizó una férula rígida y una férula semirígida. Se llevó a cabo el seguimiento a 7 meses. **Conclusiones:** La reimplantación dental intencional debe manejarse de forma multidisciplinaria para ofrecer una alternativa en el tratamiento del paciente, con la finalidad de conservar los órganos dentarios y evitar la colocación de prótesis removibles a temprana edad. **Significancia clínica:** La reimplantación dental intencional es un tratamiento alternativo en casos que es inminente la pérdida del órgano dentario.

**Palabras clave:** salud bucal, reimplantación dental, injerto óseo, plasma rico en plaquetas.

#### Intentional reimplantation with the use of bone graft and platelet rich plasma (PRP): a case report.

#### Abstract

**Introduction:** The combination of PRP and bovine porous mineral bone has been shown to be an effective promoter of periodontal regeneration in intrabony defects. **Case presentation:** Female patient 10 years old with an horizontal impaction permanent central incisor and lateral left, the teeth 61 and 62 were extracted and the replantation of both incisors is held; bone graft is placed and Platelet Rich Plasma. A rigid splint and a semi-rigid splint were used. A 7 months follow-up was carried out. **Conclusions:** The intentional dental replantation should be handled in a multidisciplinary manner to provide an alternative in the treatment of the patient, in order to preserve dental organs and avoid placing dentures at an early age. **Clinical significance:** The intentional dental replantation is an alternative treatment in cases of imminent loss dental organ.

**Key words:** oral health, dental reimplantation, bone graft, platelet rich plasma.

---



## INTRODUCCIÓN

Dentro de las funciones del estomatólogo se encuentran las acciones preventiva, endodóntica, periodontal, protésica y quirúrgica. La reimplantación dentaria consiste en la reubicación de un órgano dentario en el alvéolo del cual haya sido total o parcialmente desplazado, ya sea en forma accidental o por indicación terapéutica. Las indicaciones para llevarlo a cabo es que el paciente sea joven, que tenga salud general adecuada, condiciones bucales adecuadas, y que el pronóstico sea favorable del diente a reimplantar. Las contraindicaciones son que tenga una carga funcional excesiva, que el paciente esté comprometido sistémicamente, pacientes con sialorrea, macroglosia, pacientes con reflejo nauseoso o con alteraciones nerviosas.<sup>1</sup>

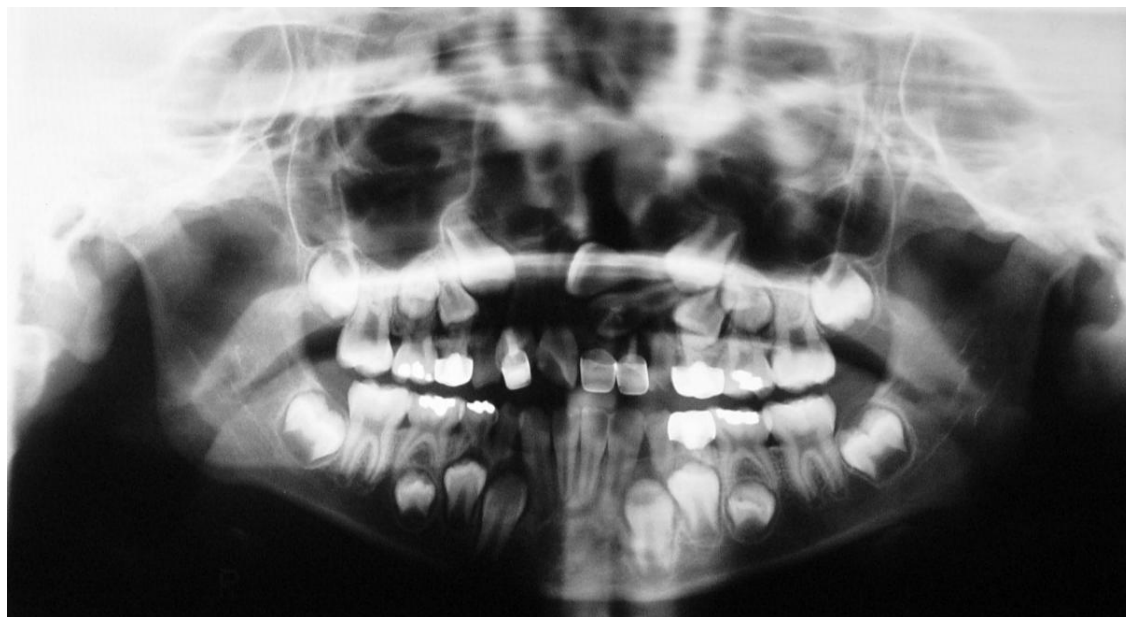Las técnicas modernas de reimplantación están basadas en los conceptos biológicos de la importancia del mantenimiento de la viabilidad del ligamento periodontal. La duración del procedimiento es limitado a la extensión del tiempo en que las células permanecen viables ex situ. Los análisis histológicos de las técnicas recientes de reimplantación en animales muestran sólo pequeñas áreas de microanquilosis.<sup>2</sup> Los injertos óseos consiste en una técnica quirúrgica que facilita una reparación más adecuada y rápida de los defectos óseos. Los injertos tienen ciertas propiedades que dependen del tipo de injerto y son: osteogénesis, el injerto contiene células óseas neoformadoras; osteoconducción, sirve como andamiaje para la neoformación ósea; osteoinducción, la matriz de los injertos óseos contiene sustancias inductoras de hueso que podrían estimular tanto la neoformación de hueso alveolar como la formación de una nueva inserción.<sup>3</sup> Los injertos óseos pueden ser de tipo: Autógenos, los transferidos de una posición a otra dentro del mismo individuo, comprende hueso cortical o esponjoso y médula, y se cosechan de sitios donantes bucales o extrabucales; Aloinjerto, los transferidos entre miembros de la misma especie genéticamente diferentes, se ha usado hueso esponjoso y médula viables, hueso esponjoso y médula esterilizados y hueso congelado; Heteroinjerto o xenoinjerto, son los injertos tomados de un donante de otra especie y Aloplásticos, que son materiales para implantes inertes utilizados como sustitutos de los injertos de hueso.<sup>4</sup>

El Plasma Rico en Plaquetas (PRP) es un método novedoso para obtener factores de crecimiento polipéptidos (PGFs), específicamente el Factor de crecimiento derivado de las plaquetas (PDGF) y el Factor transformador de crecimiento  $\beta$  (TGF  $\beta$ ).<sup>5</sup> El uso del PRP está basado en el hecho de que las plaquetas liberan cantidades significativas de factores de crecimiento. La habilidad de las plaquetas para liberar productos en el entorno del crecimiento celular, hace de ellas una fuente natural de factores de crecimiento y citocinas, que se pueden usar terapéuticamente para acelerar los procesos de cicatrización natural. La cicatrización de las heridas se divide típicamente en tres fases, inflamatoria, proliferativa y de remodelación. Las plaquetas con su liberación de citocinas y factores de crecimiento son esenciales en cada fase<sup>5</sup>. La combinación de PRP y el hueso mineral poroso de bovino han mostrado ser un efectivo promotor de regeneraciones periodontales en defectos intraóseos.<sup>5</sup>

El reimplante dental está indicado en los casos en que se hace imposible o riesgo de un procedimiento endodóntico convencional o quirúrgico. El tiempo extra oral y el mantener las raíces dentales húmedas son aspectos fundamentales durante el procedimiento para asegurar su éxito. El porcentaje de éxito para el reimplante dental es favorable.<sup>7</sup>

### **PRESENTACIÓN DEL CASO**

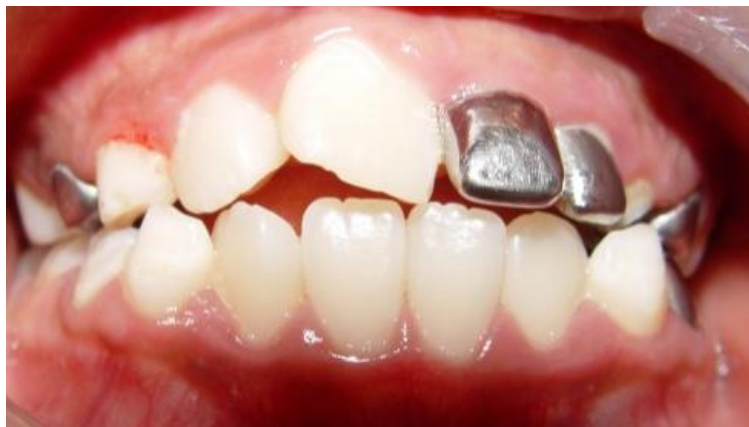Escolar femenino de 10 años de edad, con peso de 24.5 kg y talla de 1.33 m, que se presenta a la clínica del Posgrado de Estomatología Pediátrica de la Facultad de Estomatología de la Benemérita Universidad Autónoma de Puebla, referida por el Hospital Universitario, con un diagnóstico de impactación dentaria del incisivo central y lateral superior izquierdo como se muestra en la radiografía panorámica (Figura 1). No refiere antecedentes heredofamiliares relevantes para el caso. Dentro de sus antecedentes personales no patológicos refiere que es procedente del Estado de Puebla, hábitos higiénicos deficientes, producto de la Gesta 1, Para 1, su madre cursó con un embarazo normoevolutivo a término. En los antecedentes personales patológicos tuvo un traumatismo en la región premaxilar a los 6 años de edad. En las fotos intraorales podemos observar pobre higiene oral, ausencia clínica de órgano dental (OD) 21 y 22 (Figura 2).



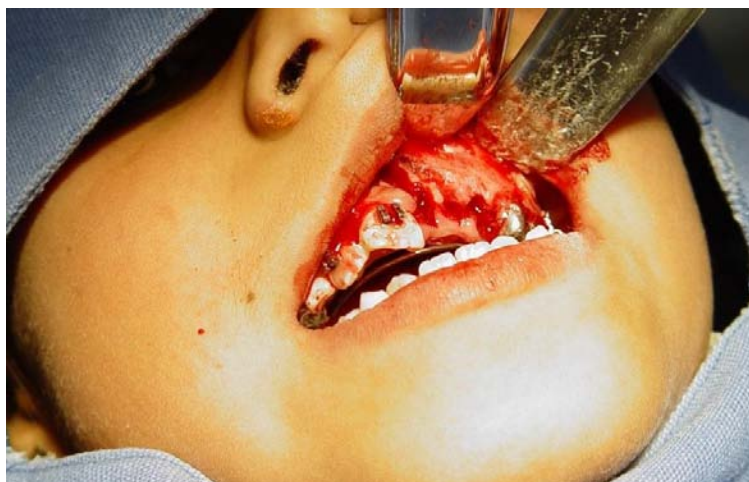**Figura 1.** Ortopantomografía en la que podemos observar, los OD 21 y 22 impactados, en posición horizontal.

Media hora antes del procedimiento operatorio se tomaron 10 ml de sangre de la vena intermedia del antebrazo para la obtención de PRP y su posterior centrifugado. Se anestesió con Xilocaina con epinefrina con la técnica infraorbitaria bilateral y palatina anterior. Se realizaron las exodoncias de los OD 61, 62 y 63. Se realizó un colgajo tipo Newman modificado en tallo verde, que tiene una base amplia para

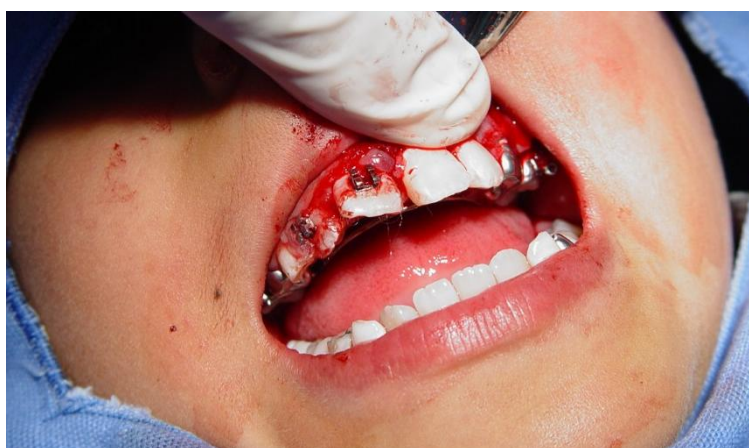favorecer una buena irrigación al sitio quirúrgico (Figura 3). Se descubrieron los OD impactados y se ubicaron en el nicho quirúrgico (Figura 4).



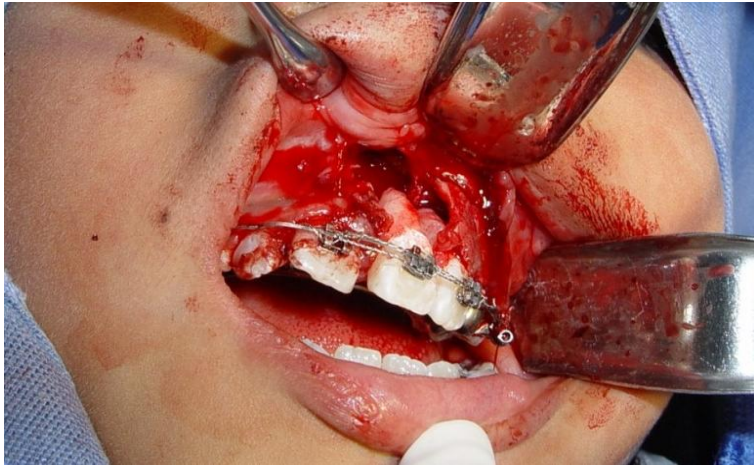
**Figura 2.** Se observan los OD 61 y 62 y pobre higiene oral.



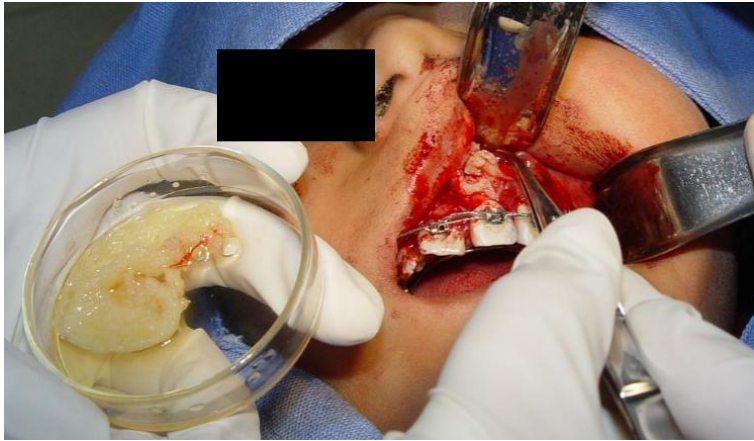**Figura 3.** Se levanta el colgado tipo Newman modificado en tallo verde.



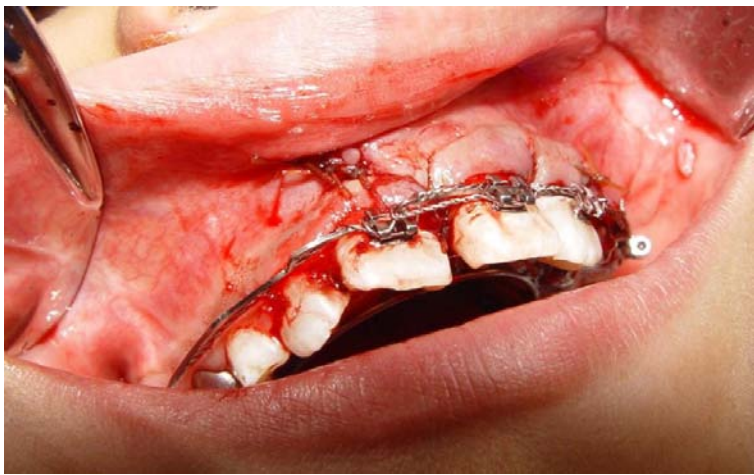**Figura 4.** Se posicionan los OD 21 y 22 en el nicho quirúrgico.



**Figura 5.** A los OD 11, 21 y 22 se les preparó para la colocación de braquet y se fijaron por medio de arco de acero y ligadura metálica.

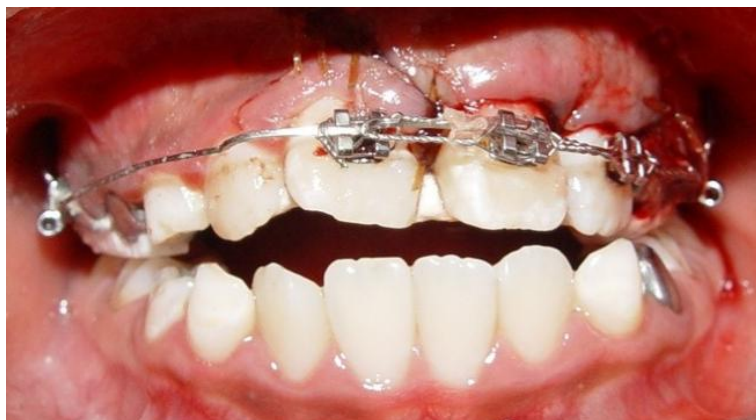

**Figura 6.** El defecto óseo y las raíces de los OD reimplantados se cubrieron con la mezcla de PRP y el hueso de bovino.

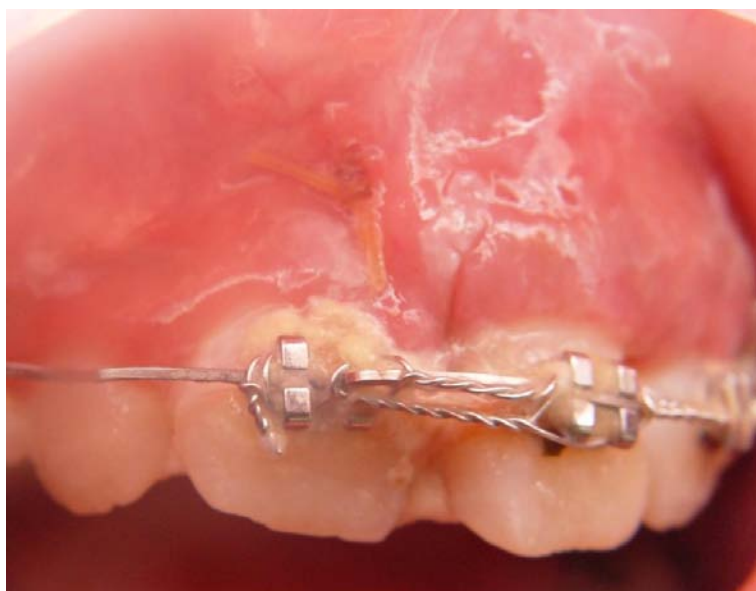


**Figura 7.** Se reposicionó el colgado y se suturó con puntos separados.

Se prepararon los OD 21 y 22 para la colocación del braquet, se fotocuró la resina para braquets. Después de la cementación de los braquets, se ferulizaron los OD con un arco rectangular de acero calibre 0.022 y ligadura metálica de 0.011 (Figura 5). Se mezcló el PRP con el hueso de bovino para obtener la membrana, la cual se coloca en el defecto óseo existente, procurando cubrir las raíces de los OD en toda su extensión (Figura 6). Se reposicionó el colgajo y se suturan los bordes con cat gut 3 ceros con puntos separados (Figura 7). Se coloca cemento de ionómero de vidrio en las caras oclusales de molares para evitar trauma de oclusión y en las caras palatinas de incisivos (Figura 8).



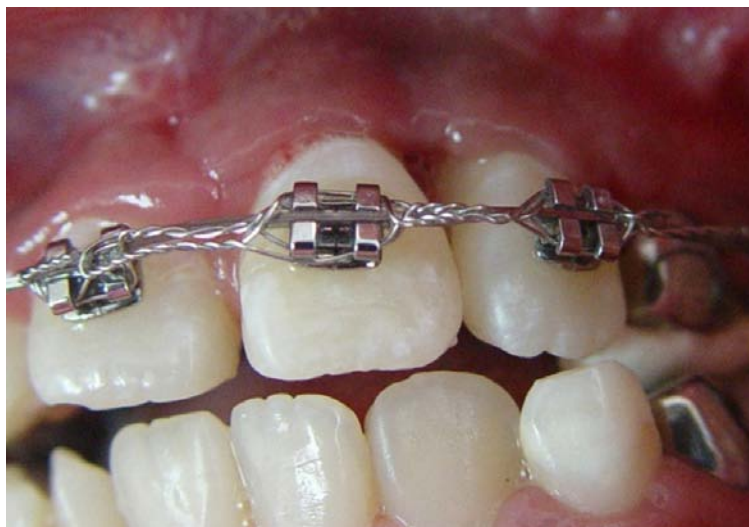**Figura 8.** Con ionómero de vidrio en caras oclusales de molares y caras palatinas de incisivos, se sacaron de oclusión los OD reimplantados.



**Figura 9.** Cicatrización del colgajo.

Se le dieron las siguientes indicaciones posoperatorias; Dicloxacilina de 250 mg, 5 ml cada 8 horas por 7 días, Nimesulide de 125 mg, 5 ml cada 8 horas por 3 días. Compresas de agua fría 2 veces al día. Técnica de cepillado (Stillman modificado). Enjuagues de clorhexidina, 2 veces al día por 7 días. Se citó una semana después y pudimos observar acumulación de placa bacteriana y una buena cicatrización de

la mucosa oral, a las dos semanas se observó una mejor higiene oral y una buena cicatrización, se tomó una radiografía en la que se observa radiopacidad del injerto colocado (Figura 9). A las cinco semanas observamos una correcta cicatrización de la mucosa oral y migración de la papila de los dientes reimplantados. A las siete semanas no hubo mayor migración y el nivel de inserción de la encía fue aceptable (figura 10), así como la radiopacidad que observamos en la radiografía de control. Se siguió un plan preventivo que consta de técnica de cepillado tres veces al día, utilización de cepillo interdental, dieta baja en carbohidratos, profilaxis y aplicación tópica de flúor cada 3 meses.



**Figura 10.** Siete semanas de evolución.

El consentimiento informado se obtuvo de la paciente para la publicación del presente caso al igual que las imágenes que acompañan.

## **CONCLUSIÓN**

La reimplantación dental intencional debe manejarse de forma multidisciplinaria para ofrecer una alternativa en el tratamiento del paciente, con la finalidad de conservar los órganos dentarios y evitar la colocación de prótesis removibles a temprana edad.

---

## **Referencias**

1. Barrios M, Ceballos Y, Velazco N, León MÁ, Pabón A. Manifestaciones bucales más frecuentes en pacientes diabéticos atendidos en el Instituto Autónomo Hospital Universitario de los Andes. *Acta odontológica Venezolana* 2010; 48(4). Disponible en: [www.actaodontologica.com/ediciones/2010/4/art9.asp](http://www.actaodontologica.com/ediciones/2010/4/art9.asp)
1. Grossman LI. Intentional replantation of teeth. *JADA*. 1999;72:111-8.
2. Koenig KH, Nguyen NT, Barkhordar RA. Intentional replantation: a report of 192 cases. *Gen Dent*. 1988;36(4):327-31.

3. Lindhe J. Periodontología Clínica e Implantología Odontológica. 3ª Edición; Médica Panamericana; España. 2001. 604-17.
  4. Cortellini P, Pini Prato G, Baldi C, Clauser C. Guided tissue regeneration with different materials. Int J Periodontics Restorative Dent. 1990;10(2):136-51.
  5. Camargo PM, Lekovic V, Weinlaender M, Vasilic N, Madzarevic M, Kenney EB. Platelet-rich plasma and bovine porous bone mineral combined with guided tissue regeneration in the treatment of intrabony defects in humans. J Periodontal Res. 2002;37(4):300-6.
  6. Anitua E, Andia I, Ardanza B, Nurden P, Nurden AT. Autologous platelets as a source of proteins for healing and tissue regeneration. Thromb Haemost. 2004;91(1):4-15.
  7. Rodríguez-Rodríguez RS, Gaitan-Ibarra G, Díaz-Caballero A. Reimplante intencional en diente geminado con lesión endoperio tipo IV. Reporte de caso. Avances en Odontoestomatología 2012;28(5): 233-238.
-



# Mis casos clínicos de Especialidades Odontológicas

## COORDINADORES

Carlo Eduardo Medina Solís  
Juan Fernando Casanova Rosado  
Edith Lara Carrillo  
Mirna Minaya Sánchez  
Rogelio José Scougall Vilchis

---

Editor de idioma inglés  
Mtra. Claudia García Chavez

ISBN: 978-607-8444-47-2

San Francisco de Campeche, enero de 2019.



## COORDINADORES

### M en C. Carlo Eduardo Medina Solís

Actualmente es **Profesor-Investigador Titular “B”** en la Universidad Autónoma del Estado de Hidalgo (UAEH) y **Profesor** de Posgrado en la Universidad Autónoma del Estado de México. Cuenta **con reconocimiento al perfil PRODEP**. Pertenece al Sistema Nacional de Investigadores desde el 2007, actualmente es **Investigador Nacional Nivel II** (SNI-CONACyT). Estudiante del Doctorado en Ciencias Médicas y Biológicas en la Facultad de Medicina de la Universidad Autónoma “Benito Juárez” de Oaxaca (UABJO). Es Maestro en Ciencias de la Salud con área de concentración en Sistemas de Salud por el Instituto Nacional de Salud Pública/Escuela de Salud Pública de México (2001-2003). Estudió la Licenciatura de Cirujano Dentista en la Facultad de Odontología de la Universidad Autónoma de Campeche (1993-1998) donde realizó también un Diplomado en Investigación Epidemiológica (2000). Como investigador, ha sido autor o coautor de más de 450 presentaciones en congresos nacionales e internacionales donde ha obtenido diversos premios y reconocimientos. Es autor o coautor en más de 150 artículos científicos que han sido publicados en revistas nacionales e internacionales. Ha sido Editor o Coordinador de 8 libros y autor de 14 capítulos de libro. Ha participado como investigador o co-investigador en diversos proyectos de investigación. Es revisor (peer-reviewer) y editor de revistas Nacionales e Internacionales. Es Evaluador Externo para obtener financiamiento en proyectos de investigación así como consultor en diversas Universidades de México. Ha participado en comités científicos de congresos nacionales e internacionales. Es tutor de la Academia Mexicana de Ciencias para el Verano de la Ciencia y del Programa DELFIN. Es evaluador acreditado del Programa Nacional de Posgrados de Calidad (PNPC) y de fondos mixtos para financiamiento del CONACyT. Ha sido profesor invitado a nivel posgrado en el Instituto Nacional de Salud Pública, Universidad Autónoma de Campeche, Universidad Autónoma del Estado de México. Actualmente es profesor a nivel Licenciatura en: Métodos de Investigación III y Clínica de Exodoncia (UAEH) y en Posgrado en: Paquetes estadísticos (UAEH), Proyecto terminal (UAEH), Epidemiología (UAEM) y Seminario de Proyecto Terminal (UAEM). Ha sido Director o asesor de tesis de Doctorado, Maestría y Especialidad en el INSP/ESPM, la UAEH, la UABJO, la UAEM y de Licenciatura en la BUAP, UAC y UAEH.

ORCID: [orcid.org/0000-0002-1410-9491](https://orcid.org/0000-0002-1410-9491)

### M en C. Juan Fernando Casanova Rosado

Actualmente es **Profesor-Investigador Titular “A”** en la Universidad Autónoma de Campeche (UAC). Cuenta **con reconocimiento al perfil PRODEP**. Pertenece al Sistema Nacional de Investigadores desde el 2007, actualmente es **Investigador Nacional Nivel II** (SNI-CONACyT). Es **Coordinador de Posgrado** de la Facultad de Odontología de la Universidad Autónoma de Campeche (desde el 2006-). Estudió la Licenciatura de Cirujano Dentista en la Facultad de Odontología de la Universidad Autónoma de Campeche (1981-1985) donde recibió la medalla “Enrique Hernández Carvajal” por haber obtenido el promedio más alto de su generación. Estudio la especialidad de Ortodoncia en la Universidad Nacional Autónoma de México (1987-1988). Estudió la Maestría en Ciencias Odontológicas en la UAC (1997-1999). Diplomado En Oclusión (2012 - 2013); Diplomado en Ortodoncia Pediatría (2015-2016). Como investigador, ha sido autor o coautor de más de 180 presentaciones en congresos nacionales e internacionales donde ha obtenido diversos premios y reconocimientos. Es autor o coautor en más de 40 artículos científicos que han sido publicados en revistas nacionales e internacionales. Ha participado como investigador o co-investigador en diversos proyectos de investigación. Es revisor (peer-reviewer) de revistas Nacionales e Internacionales. Es Evaluador Externo para obtener financiamiento en proyectos de investigación. Ha participado en comités científicos de congresos nacionales e internacionales. Es tutor de la Academia Mexicana de Ciencias para el Verano de la Ciencia y del Programa JAGUAR. Es evaluador acreditado del

Programa Nacional de Posgrados de Calidad (PNPC) y de fondos mixtos para financiamiento del CONACyT. Tiene registro como evaluador acreditado en el CONACyT. Actualmente es el líder del cuerpo académico “Investigaciones Odontológicas” que se encuentra en el nivel de “Consolidado” de acuerdo al PRODEP. En Conjunto con su cuerpo académico ha publicado el libro “Publicaciones en Odontología, Nacionales e Internacionales” (2009). Como profesor imparte las asignaturas Ortodoncia, oclusión, seminario de investigación, estadística, patología bucal, farmacología I, a nivel licenciatura. A nivel maestría es profesor invitado en la Maestría en Ciencias de la Salud y Epidemiología en la Facultad de Medicina de la Universidad Autónoma de Campeche.

ORCID: <http://orcid.org/orcid.org/0000-0001-7622-5132>

### **Dra. en CS. Edith Lara Carrillo**

Actualmente es **Profesora de Tiempo Completo** en la Universidad Autónoma del Estado de México. Cuenta con **reconocimiento al perfil PRODEP**. Pertenece al Sistema Nacional de Investigadores, actualmente es **Investigador Nacional Nivel I** (SNI-CONACyT). Es Directora de la Facultad de Odontología de la Universidad Autónoma del Estado de México (2017 - a la fecha). Fue Coordinadora de la Maestría en Ciencias Odontológicas de la Facultad de Odontología de la Universidad Autónoma del Estado de México (2010-2011 y 2014 a la fecha). Estudió la licenciatura de Cirujano Dentista en la Facultad de Odontología, la Maestría en Administración en Sistemas de Salud en la Facultad de Contaduría y Administración, la Maestría en Ciencias Odontológicas con Especialidad en Ortodoncia, en la Facultad de Odontología y el Doctorado en Ciencias de la Salud, en la Facultad de Odontología, todos en la Universidad Autónoma del Estado de México, recibiendo en los dos últimos la preseña “Ignacio Manuel Altamirano Basilio” por haber obtenido el promedio más alto de su generación. Obtuvo el Primer lugar Nacional en el Examen General de Calidad Profesional de Odontología, organizado por el CENEVAL (1997) y la Nota Laudatoria por el desarrollo sobresaliente de actividades académicas en la Facultad de Odontología (2010). Autor o coautor en diversas presentaciones de trabajos de investigación en donde ha obtenido varios premios a nivel nacional e internacional. Es Miembro de la International Association for Dental Research (IADR), revisora externa de revistas internacionales como The Angle Orthodontist e International Journal of Paediatric Dentistry. Es coautora o autora de más de 35 artículos científicos publicados en revistas nacionales e internacionales. Ha participado en diversos proyectos de investigación como responsable o co-responsable de los mismos. Ha publicado el libro “Cambios en el ambiente bucal durante el tratamiento de ortodoncia. Seguimiento a 30 meses” y participado con varios capítulos en libros electrónicos e impresos. Como docente imparte asignaturas en la licenciatura de Cirujano Dentista, en la Maestría en Ciencias Odontológicas, en la Especialidad de Odontopediatría y en la Especialidad de Ortodoncia desde 1996 a la fecha, en la Facultad de Odontología de la Universidad Autónoma del Estado de México.

ORCID: <http://orcid.org/0000-0002-6714-7790>

### **Dr. Rogelio José Scougall Vilchis**

Actualmente es **Profesor de Tiempo Completo** en la Facultad de Odontología y Centro de Investigación y Estudios Avanzados en Odontología de la Universidad Autónoma del Estado de México. Cuenta con **reconocimiento al perfil PRODEP** desde el año 2010. Pertenece al Sistema Nacional de Investigadores desde el 2011 vigencia hasta 2021, actualmente es **Investigador Nacional Nivel I** (SNI-CONACyT). Es Coordinador del Centro de Investigación y Estudios Avanzados en Odontología (CIEAO) “Dr. Keisaburo Miyata” de la Facultad de Odontología desde octubre de 2013 a la fecha. Estudió la licenciatura de Cirujano Dentista y la Maestría en Ciencias Odontológicas con Especialidad en Ortodoncia en la Facultad de Odontología de la UAEM, a nivel

licenciatura recibió la presea “Ignacio Manuel Altamirano Basilio” por haber obtenido el promedio más alto de su generación. Realizó estudios de Doctorado en la Facultad de Odontología de la Universidad de Asahi, en Japón. Como docente imparte asignaturas en la licenciatura de Cirujano Dentista, en la Especialidad de Ortodoncia, en la Maestría en Ciencias Odontológicas y en el Doctorado en Ciencias de la Salud, de la Universidad Autónoma del Estado de México. Autor o coautor de diversas publicaciones a nivel nacional e internacional. Revisor de publicaciones científicas en diversas revistas de circulación internacional. Es conferencista nacional e internacional. Es miembro activo de la Asociación Internacional de Investigación en Odontología (IADR), Federación Mundial de Ortodontistas (WFO), Asociación Americana de Ortodontistas (AAO), Asociación Mexicana de Ortodontistas (AMO). Cuenta con la certificación nacional como Ortodontista ante la AMO y una certificación internacional además de ser miembro de la Sociedad Edward H. Angle de Ortodontistas. Es coautor o autor de más de 80 artículos científicos publicados en revistas nacionales e internacionales. Ha participado en diversos proyectos de investigación como responsable o co-responsable de los mismos. Ha participado en la publicación de 3 libros y participado con varios capítulos en libros electrónicos e impresos.

ORCID: <http://orcid.org/0000-0003-4671-0748>

### **M en C. Mirna Minaya Sánchez**

Actualmente es **Profesor-Investigador Titular “C”** en la Universidad Autónoma de Campeche, **con reconocimiento al perfil PRODEP**. Pertenece al Sistema Nacional de Investigadores desde el 2007, actualmente es **Investigador Nacional Nivel I** (SNI-CONACyT). Estudió la Licenciatura de Cirujano Dentista en la Facultad de Odontología de la Universidad Autónoma de Campeche (1984-1988). Estudió la especialidad de Parodoncia en la UAC (1992-1994). El diplomado en Implantología Oral en el Colegio Nacional de Cirujanos Dentistas A.C. (2001-2002). Diplomado en Gestión e instrumentación de la Tutoría en las Instituciones de Educación Superior (2005). Diplomado en Odontología Estética (2010). Maestría en Ciencia Odontológicas con Énfasis en Epidemiología (2003-2006). Como investigador, ha sido autor o coautor en congresos nacionales e internacionales donde ha obtenido diversos premios y reconocimientos. Es autor o coautor en más de 33 artículos científicos que han sido publicados en revistas nacionales e internacionales. Ha participado como investigador o co-investigador en diversos proyectos de investigación dentro de la UAC y en conjunto con otras universidades de México. Directora y revisora de tesis en la UAC a nivel licenciatura. Ha participado como evaluador de programas de estudios y proyectos. Instructor del Modelo Educativo de la UAC. Ha impartido diversas cátedras: Inmunología, Anatomía Dental, Medicina Estomatológica, Microbiología, Embriología, Genética, Parodoncia, Fisiología y Patología. Actualmente es profesor de la Clínica Integral, Farmacología, y Bioestadística.

ORCID: <http://orcid.org/0000-0002-8080-8186>

### **Dr. Rogelio José Scougall Vilchis**

Actualmente es **Profesor de Tiempo Completo** en la Facultad de Odontología y Centro de Investigación y Estudios Avanzados en Odontología de la Universidad Autónoma del Estado de México. Cuenta con **reconocimiento al perfil PRODEP** desde el año 2010. Pertenece al Sistema Nacional de Investigadores desde el 2011 vigencia hasta 2021, actualmente es **Investigador Nacional Nivel I** (SNI-CONACyT). Es Coordinador del Centro de Investigación y Estudios Avanzados en Odontología (CIEAO) “Dr. Keisaburo Miyata” de la Facultad de Odontología desde octubre de 2013 a la fecha. Estudió la licenciatura de Cirujano Dentista y la Maestría en Ciencias Odontológicas con Especialidad en Ortodoncia en la Facultad de Odontología de la UAEM, a nivel licenciatura recibió la presea “Ignacio Manuel Altamirano Basilio” por haber obtenido el promedio más alto de su generación. Realizó estudios de Doctorado en la Facultad de Odontología de la Universidad de Asahi, en Japón.

Como docente imparte asignaturas en la licenciatura de Cirujano Dentista, en la Especialidad de Ortodoncia, en la Maestría en Ciencias Odontológicas y en el Doctorado en Ciencias de la Salud, de la Universidad Autónoma del Estado de México. Autor o coautor de diversas publicaciones a nivel nacional e internacional. Revisor de publicaciones científicas en diversas revistas de circulación internacional. Es conferencista nacional e internacional. Es miembro activo de la Asociación Internacional de Investigación en Odontología (IADR), Federación Mundial de Ortodontistas (WFO), Asociación Americana de Ortodontistas (AAO), Asociación Mexicana de Ortodontistas (AMO). Cuenta con la certificación nacional como Ortodontista ante la AMO y una certificación internacional además de ser miembro de la Sociedad Edward H. Angle de Ortodontistas. Es coautor o autor de más de 80 artículos científicos publicados en revistas nacionales e internacionales. Ha participado en diversos proyectos de investigación como responsable o co-responsable de los mismos. Ha participado en la publicación de 3 libros y participado con varios capítulos en libros electrónicos e impresos.

ORCID: <http://orcid.org/0000-0003-4671-0748>



**Este libro forma parte de la línea de investigación de la  
RED DE INVESTIGACION EN ESTOMATOLOGÍA  
UAEM - UAC - UAEH - UdG**